Cas n° 1

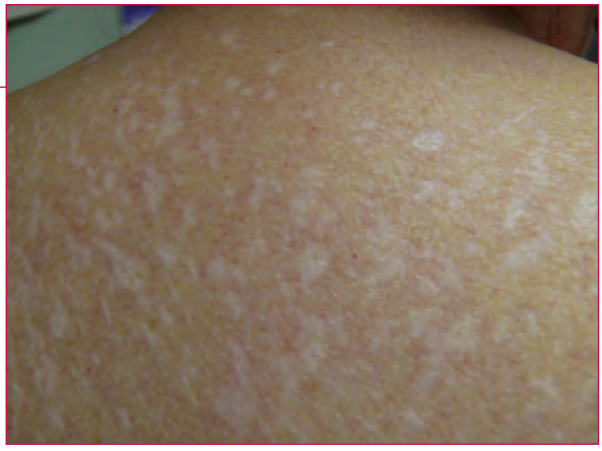

Dr André Renaud, omnipraticien

Cette patiente de 26 ans consulte pour un examen général. Celle-ci présente au dos un derme aminci ainsi que des lésions hypopigmentées, excoriées et de contours variables.

1. Quel est le diagnostic?
Il s'agit de cicatrices d'acné.

2. Quel est le diagnostic différentiel?
On peut les confondre avec des cicatrices de varicelle ou des cicatrices d'excoriations iatrogènes.

3. Quel est le traitement?
Il n'y a aucun traitement à offrir, mise à part une intervention esthétique. D'où l'importance de traiter l'acné avant qu'il ne laisse des cicatrices permanentes, autant au plan physique que psychologique.

Copyright©
Vente et distribution commerciale interdites
L'utilisation non autorisée est prohibée. Les personnes autorisées peuvent télécharger, afficher, visualiser et imprimer une copie pour leur usage personnel

Il n'y a aucun traitement à offrir, mise à part une intervention esthétique.

Pour un autre cas, voir la page 52

Cas n° 2

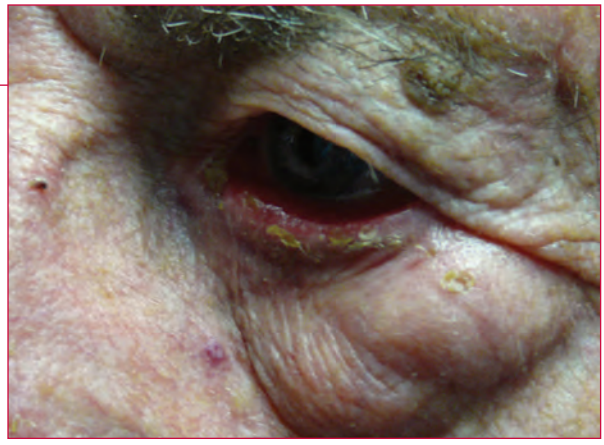

Dr André Renaud, omnipraticien

Votre patient de 78 ans se plaint de croûtes dans les yeux et d'écoulements constants.

1. Quel est le diagnostic?

Un blépharochalasis marqué de dépôts graisseux sous la paupière inférieure. De fait, il souffre de conjonctivite chronique, probablement à staphylocoque, causée par un problème mécanique d'exposition et de frottement.

2. Quel est le traitement?

Évidemment, on utilisera un traitement chirurgical, soit la blépharoplastie.

Cas n° 3

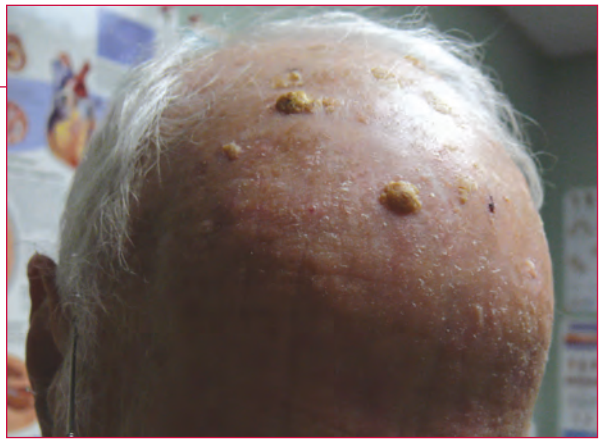

Dr André Renaud, omnipraticien

Un cultivateur âgé vous consulte, car sa femme est préoccupée par les excroissances qu'il a au cuir chevelu. D'emblée, vous constatez qu'il s'agit d'une région qui a été exposée au soleil pendant des années.

1. Quel est le diagnostic?

Elle a raison de s'inquiéter : il s'agit de lésions de kératose actinique, c'est-à-dire de carcinomes à cellules squameuses localisés à l'épiderme. Assurément, la biopsie cutanée est de rigueur et dictera la conduite ultérieure.

Cas n° 4

Dr André Renaud, omnipraticien

Cette patiente de 20 ans vous consulte pour une dermatite prurigineuse aux lobes d'oreilles. Elle en souffre depuis qu'elle s'est fait percer les lobes et qu'elle porte des boucles d'oreilles.

1. Quel est le diagnostic?

Il s'agit d'une dermatite de contact allergique de type chronique avec lichénification, fissures et squames. Par opposition, la réaction aiguë va démontrer de l'érythème, de l'œdème, des vésicules ou des bulles. Il s'agit d'une réaction antigène-anticorps, composée de lymphocytes T.

2. Quel est le traitement?

Dans le cas présent, le nickel étant la cause, le traitement premier consiste à éliminer l'agent causal. Les stéroïdes topiques sont très efficaces pour accélérer la guérison.

Pour un autre cas, voir la page suivante.

Dans le cas présent, le nickel étant la cause, le traitement premier consiste à éliminer l'agent causal.

Cas n° 5

Une femme de 40 ans a des plaques jaunes sur le côté interne des paupières supérieures et inférieures.

1. Quel est le diagnostic?
Le xanthélasma

2. Quel en est le sens?
Environ 33 % des hommes et 40 % des femmes qui ont des xanthélasmas font de l'hypercholestérolémie.

Dr Alexander K. C. Leung, pédiatre

Cas n° 6

Cette affection est causée par l'habitude qu'a le patient de se mordiller.

1. Quel est le diagnostic?
Un polype fibro-épithélial sur la muqueuse buccale

2. Quel est le traitement?
L'excision simple

Dr Jerzy Pawlak, omnipraticien

Pour un autre cas, voir la page 56

Cas n° 7

Dr Alexander K. C. Leung, pédiatre
Dre Justine H. S. Fong, pédiatre

Un bébé de deux mois a une cicatrice sur le front. Il a eu de l'hypocalcémie néonatale et a été traité par infusion intraveineuse de gluconate de calcium. Quelques jours plus tard, on a observé une desquamation de la peau autour de la zone du cuir chevelu où a été installée l'infusion.

1. Quel est le diagnostic?
Une brûlure chimique

2. Quel en est le sens?
La brûlure chimique peut avoir été causée par une extravasation involontaire de calcium dans les tissus sous-cutanés.

Cas n° 8

Dr Alexander K. C. Leung, pédiatre
Dre Justine H. S. Fong, pédiatre

Cette fillette de 13 ans présente plus de 10 plaques de couleur café au lait, chacune mesurant plus de 15 mm de diamètre. Elle présente également aux aisselles des taches de rousseur consistant en zones hyperpigmentées de plus de 5 mm de diamètre.

1. Quel est le diagnostic?
Une neurofibromatose de type 1 (maladie de von Recklinghausen)

2. D'où proviennent ces plaques?
L'affection est héréditaire en tant que caractère autosomique dominant. Cependant, environ 50 % des cas de référence représentent de nouvelles mutations. Le gène muté réside sur le bras long du chromosome 17.

Cas n° 9

Une fillette de sept ans présente, depuis trois semaines, une éruption qui se répand sur tout le corps et qui est extrêmement prurit-ique. Elle a bien réagit à une application topique d'onguent à la perméthrine et au shampoing de perméthrine 1 %.

1. Quel est le diagnostic?
La gale sarcoptique humaine

2. Quel en est le sens?
La gale sarcoptique humaine, lorsque non traitée, peut causer une eczématisation, une excoriation, l'impétiginisation et des lésions nodulaires.

Dr Alexander K. C. Leung, pédiatre
Dr Pion Kao, pédiatre

La gale sarcoptique humaine, lorsque non traitée, peut causer une eczématisation, une excoriation, l'impétiginisation et des lésions nodulaires.

Pour un autre cas, voir la page suivante



Cas n° 10

Une femme a subi une blessure contondante à l'œil gauche. La blessure a évolué en une ecchymose périorbitaire (oeil au beurre noir).

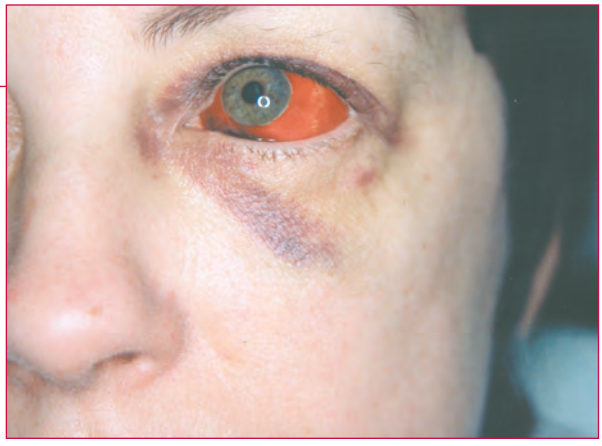

Dr Jerzy Pawlak, omnipraticien
T. J. Kroczak, omnipraticien

1. Quelle autre blessure oculaire ou orbitale peut être présente et comment la diagnostiquer?

L'utilisation d'une lampe de poche pourrait aider à signaler la présence de sang dans la chambre antérieure ou d'une rupture du globe. L'utilisation d'un ophthalmoscope pourrait permettre de détecter des changements rétinaux. Toute complication peut être diagnostiquée par les signes subjectifs de diplopie ou la démonstration de mouvements oculaires limités.

Cas n° 11

Un homme de 42 ans présente un nodule rouge brillant sur le pied droit. Un saignement récurrent s'écoule de la lésion.

Dr Jerzy Pawlak, omnipraticien
Dr T. J. Kroczak, omnipraticien

1. Quel est le diagnostic?

Le granulome pyogène est une tumeur à croissance rapide, qui consiste en une prolifération de capillaires.

2. Quel diagnostic devons-nous éliminer?

Le mélanome amélanotique malin doit être éliminé par examen histologique.

Cas n° 12

Dr Jerzy Pawlak, omnipraticien

Une femme âgée de 56 ans a, depuis longtemps, plusieurs tumeurs de différentes tailles au tissu conjonctif (de quelques millimètres à quelques centimètres) et un certain nombre de plaques brun clair dispersées sur le corps, pour la plupart sur le tronc et les extrémités.

1. Quel est ce type de génodermatose hérité comme gène autosomique dominant?

Une neurofibromatose

2. Quelles sont les grandes caractéristiques de la maladie?

- Des taches café au lait
- Des neurofibromes
- Un nævus pigmentaire pileux
- Une dégénération maligne d'un neurofibrome
- Des tumeurs neurogènes (neurinomes acoustiques bilatéraux qui surviennent presque exclusivement dans la neurofibromatose)
- De l'épilepsie
- Une cyphoscoliose
- Des troubles associés à l'endocrine (c'est-à-dire l'acromégalie, la maladie d'Addison ou des phéochromocytomes)

Pour un autre cas, voir la page suivante

Cas n° 13

Dr Jerzy Pawlak, omnipraticien

Une femme âgée de 56 ans présente des lésions bilatérales des petites lèvres, accompagnées de douleurs mineures, de démangeaisons et de rougeurs. Elle a des antécédents de feux sauvages récurrents, mais il s'agit du premier épisode de lésions génitales.

1. Quel test peut-être utile?

Le diagnostic devrait inclure une culture virale avec typage viral et/ou une sérologie spécifique de type.

2. Quel est le diagnostic le plus probable?

Un herpès génital, possiblement le virus de l'herpès simplex (VHS)-1 en raison des antécédents de feux sauvages de la patiente. Une occurrence génitale du VHS-1 est de plus en plus courante.

Cas n° 14

Dr Alexander K. C. Leung, pédiatre
Dr Andrew L. Wong, chirurgien pédiatrique

Vous examinez une jeune fille de 15 ans qui ressent une douleur abdominale. À l'examen physique, vous remarquez la présence d'une masse dans le quadrant inférieur droit de l'abdomen.

1. Quel est le diagnostic?

Un kyste de l'ovaire

2. Quelles sont les complications à envisager?

Parmi les complications éventuelles, il faut citer la torsion, l'hémorragie et la rupture du kyste. *Clin*